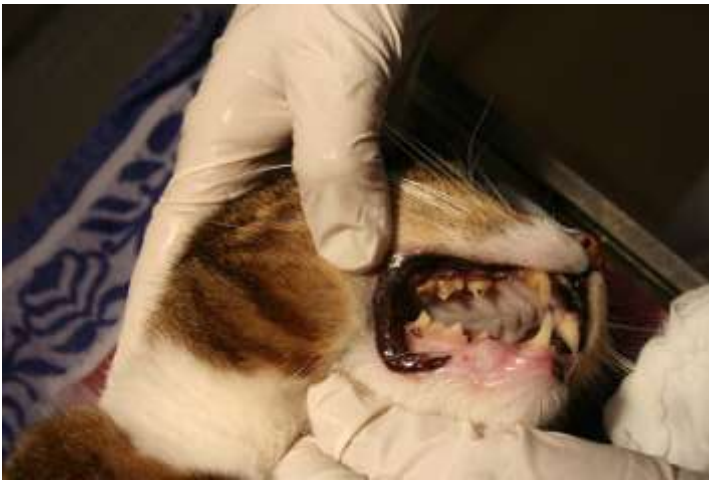
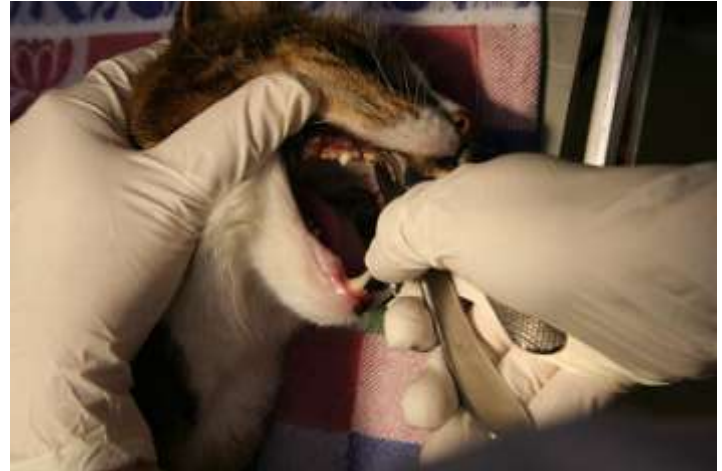
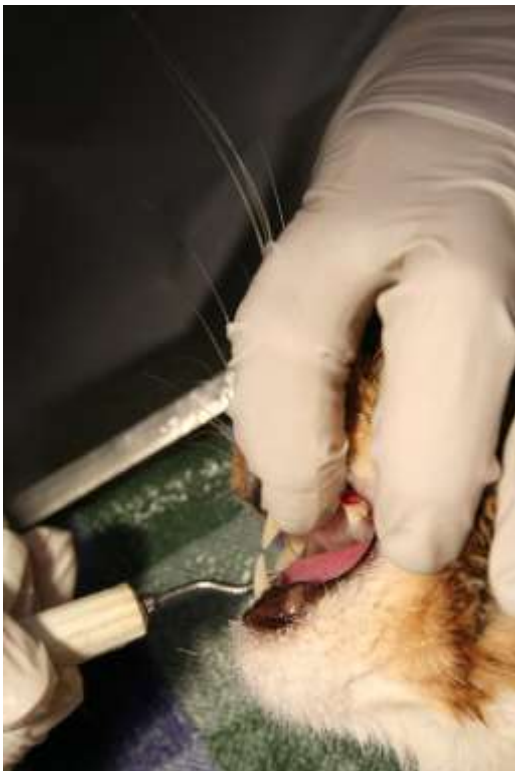
Gebitsreiniging hond/ kat



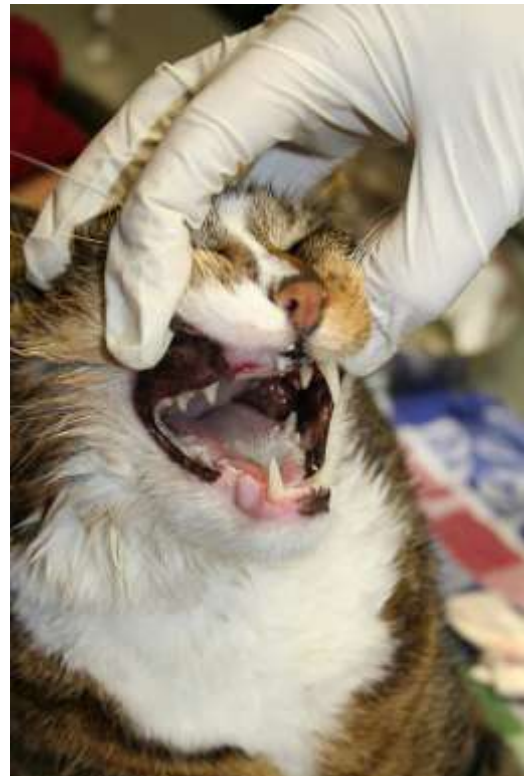De kat is onder een lichte narcose gebracht en het gebit wordt nagekeken. Bij de rechter hoektand boven is zoveel tandsteen waardoor hij los is gaan zitten.



Met een kleine tandsteentang wordt het ergste tandsteen verwijderd.



Met het ultrasoon apparaat wordt de rest van het tandsteen en de aanslag verwijderd . Daarna wordt met een scaler ieder element apart bij en net onder het tandvlees schoongemaakt.



De hoektand is getrokken en dit is het eindresultaat. Nog een antibiotica kuurtje om de ontsteking van het tandvlees te herstellen.